

MÚSCULOS

Região glútea - é dividida em grupo superficial e grupo profundo.

Grupo superficial

Músculo glúteo máximo

Inserções: ílio/sacro/fáscia do glúteo médio/ligamento sacrotuberal e trato iliotibial/tuberosidade glútea

Músculo glúteo médio

Inserções: entre linhas glútea anterior e posterior e trocânter maior

Músculo tensor da fáscia lata

Inserções: espinha íliaca anterior superior e trato iliotibial

Grupo profundo

Músculo glúteo mínimo

Inserções: entre linhas glútea anterior e inferior e trocânter maior

Músculo piriforme

Inserções: entre os forames sacrais anteriores/lig. sacrotuberal e trocânter maior

Músculo gêmeo superior

Inserções: espinha isquiática e fossa trocantérica

Músculo gêmeo inferior

Inserções: túber isquiático e fossa trocantérica

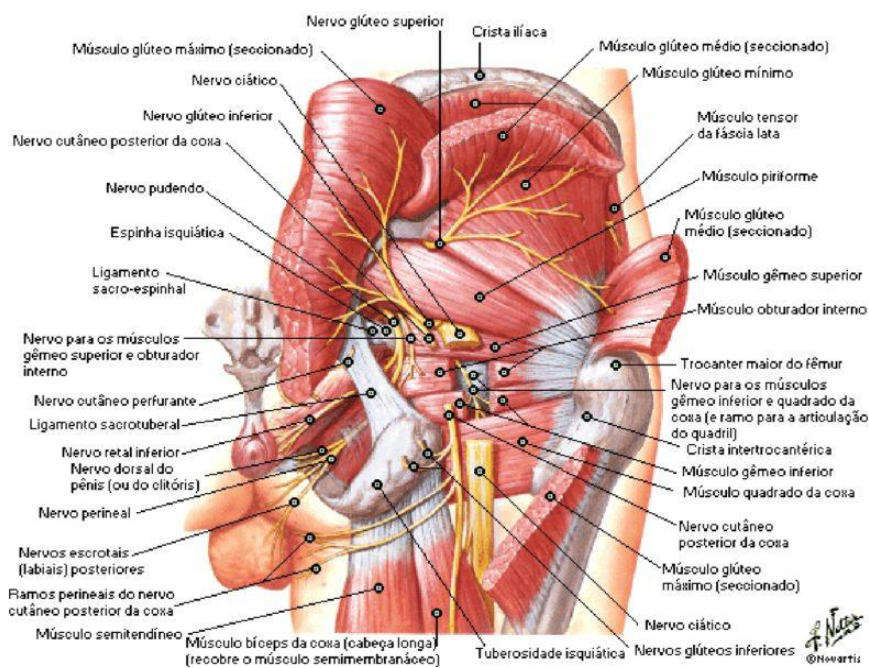
Músculo obturador interno

Inserções: membrana obturatória/contorno do forame obturado e trocânter maior

Músculo quadrado femoral

Inserções: túber isquiático e crista intertrocantérica

Nervos do Quadril e Região Glútea



Fonte: NETTER, Frank H.. Atlas de Anatomia Humana. 2ed. Porto Alegre: Artmed, 2000.

Coxa - dividida em compartimentos anterior, medial e posterior

Compartimento anterior

Músculo sartório

Inserções: espinha íliaca anterior superior e tuberosidade da tíbia

Músculo iliopsoas

Inserções: parede posterior do abdome e trocânter menor

Músculo quadríceps femoral: formado pelos músculos vasto medial, vasto intermédio, vasto lateral e reto femoral

Músculo vasto medial

Inserções: linha intertrocantérica/linha áspera e tendão do m. quadríceps femoral

Músculo reto femoral

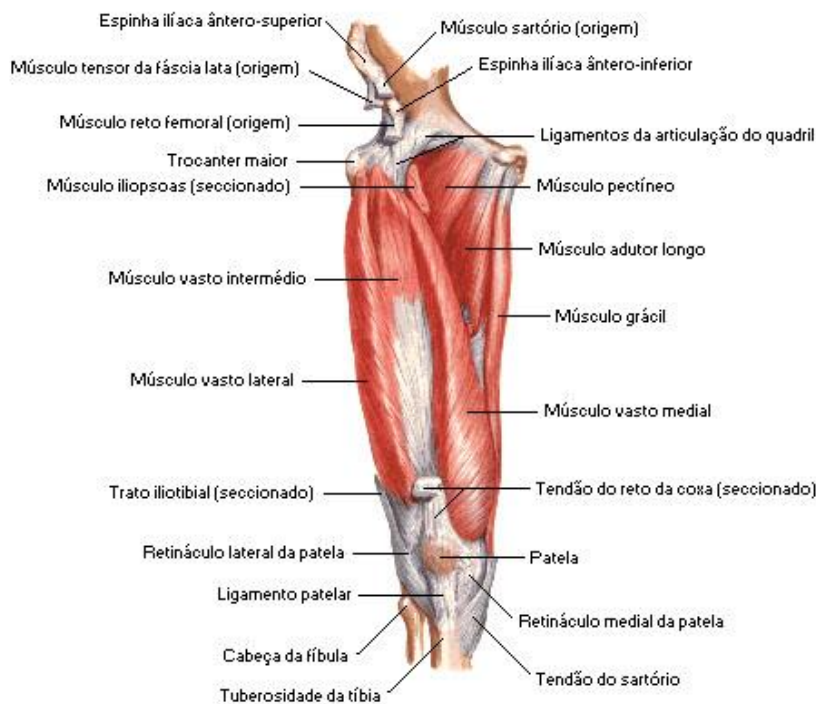Inserções: espinha íliaca anterior inferior/parte superior do acetábulo e tendão do m. quadríceps femoral

Músculo vasto lateral

Inserções: trocânter maior/linha áspera/linha trocantérica e tendão do m. quadríceps femoral

Músculo vasto intermédio

Inserções: $\frac{2}{3}$ superiores da face anterior do fêmur e tendão do m. quadríceps femoral



Fonte: NETTER, Frank H.. Atlas de Anatomia Humana. 2ed. Porto Alegre: Artmed, 2000.



Região medial

Músculo pectíneo

Inserções: eminência iliopúbica e linha pectínea do fêmur

Músculo adutor longo

Inserções: lateral da sínfise púbica e terço médio do fêmur

Músculo adutor mínimo

Inserções: ramo inferior púbico e linha áspera

Músculo adutor magno

Inserções: túber isquiático e tubérculo adutor/linha áspera

Músculo grácil

Inserções: sínfise púbica/ramo inferior púbico e tuberosidade da tíbia

Músculo obturador externo

Inserções: membrana obturatória e fossa trocantérica

Região posterior

Músculo bíceps femoral

Cabeça curta: linha áspera e cabeça da fíbula

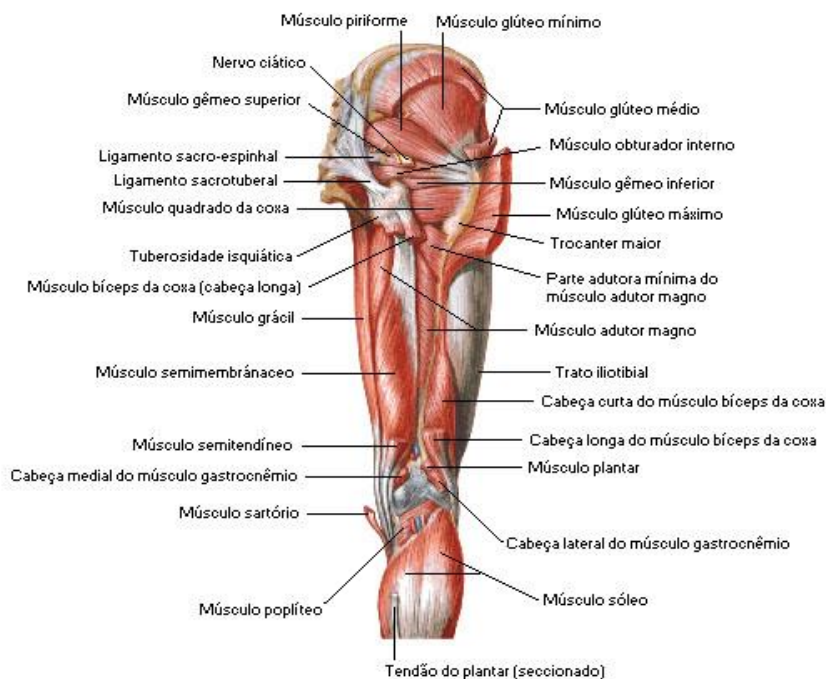
Cabeça longa: túber isquiático e cabeça da fíbula

Músculo semitendíneo

Inserções: túber isquiático e tuberosidade da tíbia

Músculo semimembráneo

Inserções: túber isquiático e côndilo medial da tíbia



Fonte: NETTER, Frank H.. Atlas de Anatomia Humana. 2ed. Porto Alegre: Artmed, 2000.



Perna - é dividida em compartimento anterior, lateral e posterior.

Compartimento anterior

Músculo tibial anterior

Inserções: face lateral da tibia e cuneiforme medial/base do metacarpal I

Músculo extensor longo dos dedos

Inserções: parte proximal da face medial da fíbula e base das falanges médias e distais dos 2° ao 5° dedos

Músculo extensor longo do hálux

Inserções: parte média da face medial da fíbula e base da falange distal do hálux

Músculo fibular terceiro

Inserções: parte distal da face medial

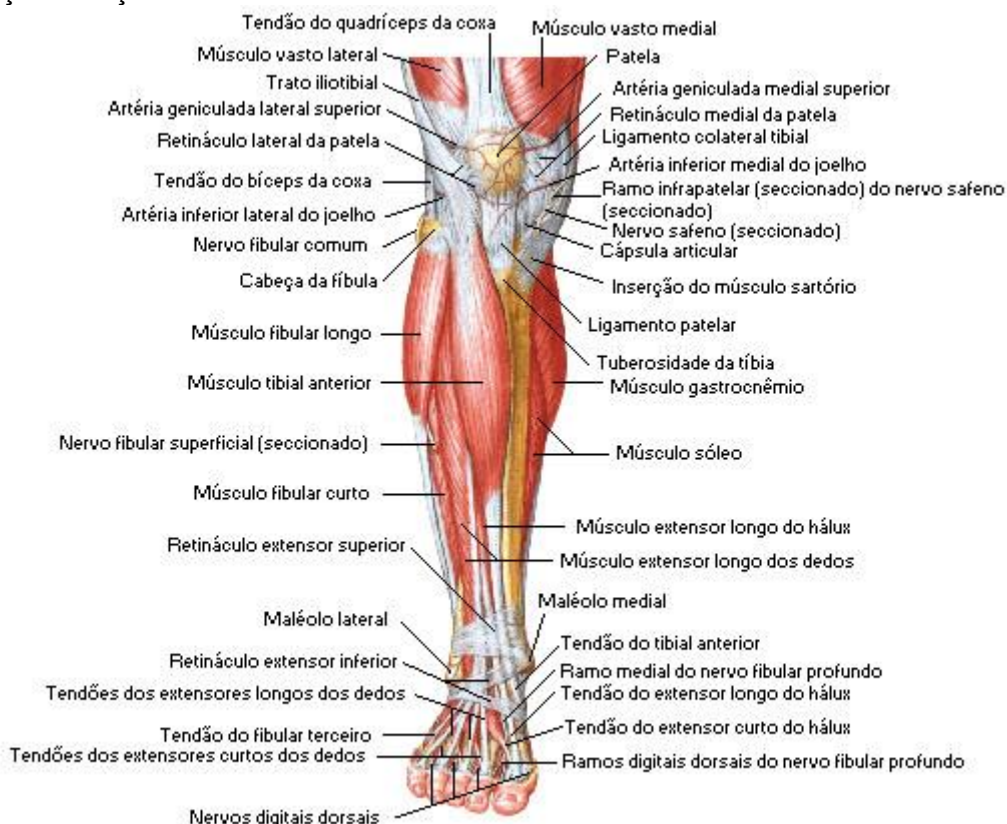
Compartimento lateral

Músculo fibular longo

Inserções: cabeça da fíbula e cuneiforme medial

Músculo fibular curto

Inserções: terço distal da fíbula e base do metatarso V



Fonte: NETTER, Frank H.. Atlas de Anatomia Humana. 2ed. Porto Alegre: Artmed, 2000.



Compartimento posterior - dividido em camadas superficial e profunda

Camada superficial

Músculo gastrocnêmio

Inserções: côndilo medial(cabeça medial)/côndilo lateral(cabeça lateral) e tendão do calcâneo

Músculo sóleo

Inserções: linha do m. sóleo e tendão do calcâneo

Músculo plantar

Inserções: côndilo lateral do fêmur e tendão do calcâneo

Camada profunda

Músculo poplíteo

Inserções: côndilo lateral do fêmur e epífise proximal da tibia

Músculo flexor longo dos dedos

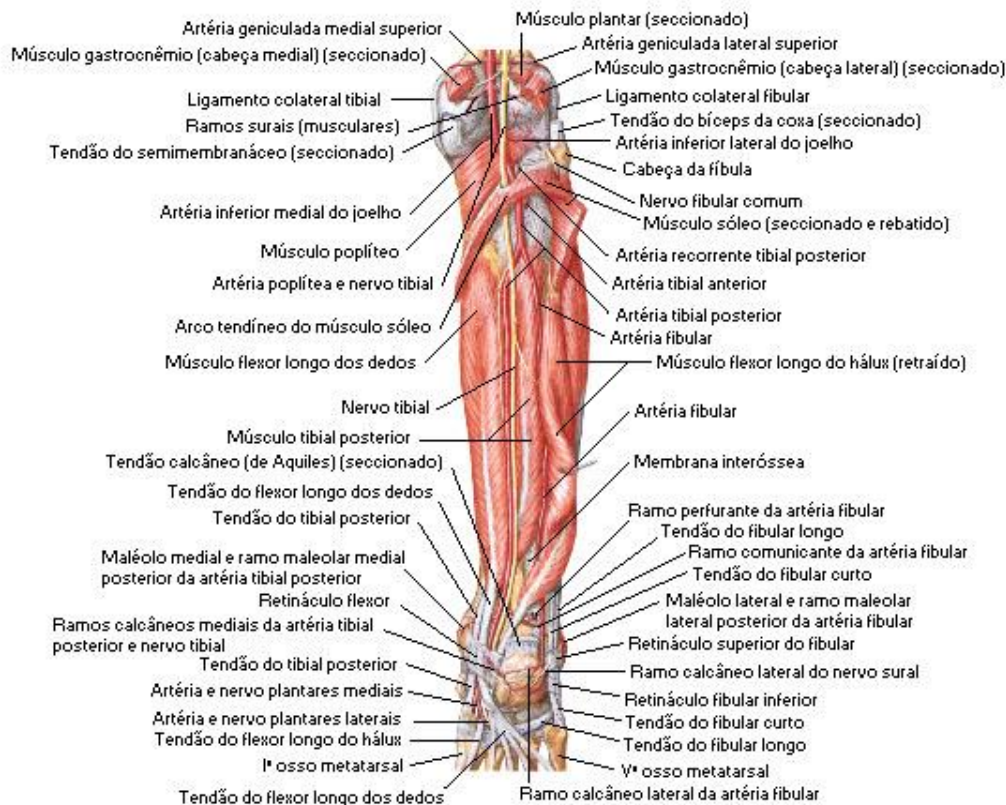
Inserções: abaixo da linha do m. sóleo e bases das falanges do 2º ao 5º dedo

Músculo tibial posterior

Inserções: terço proximal da tibia e navicular/cuneiforme medial

Músculo flexor longo do hálux

Inserções: terço distal da tibia e base da falange distal do hálux



Fonte: NETTER, Frank H.. Atlas de Anatomia Humana. 2ed. Porto Alegre: Artmed, 2000.



Pé - dividido em região dorsal (face superior) e região plantar (face inferior).

Região dorsal

Músculo extensor curto dos dedos

Inserções: calcâneo e tendões do m. extensor longo dos dedos (2^o-4^o dedos)

Região plantar - dividido em 4 camadas

Primeira camada

Músculo abdutor do dedo mínimo

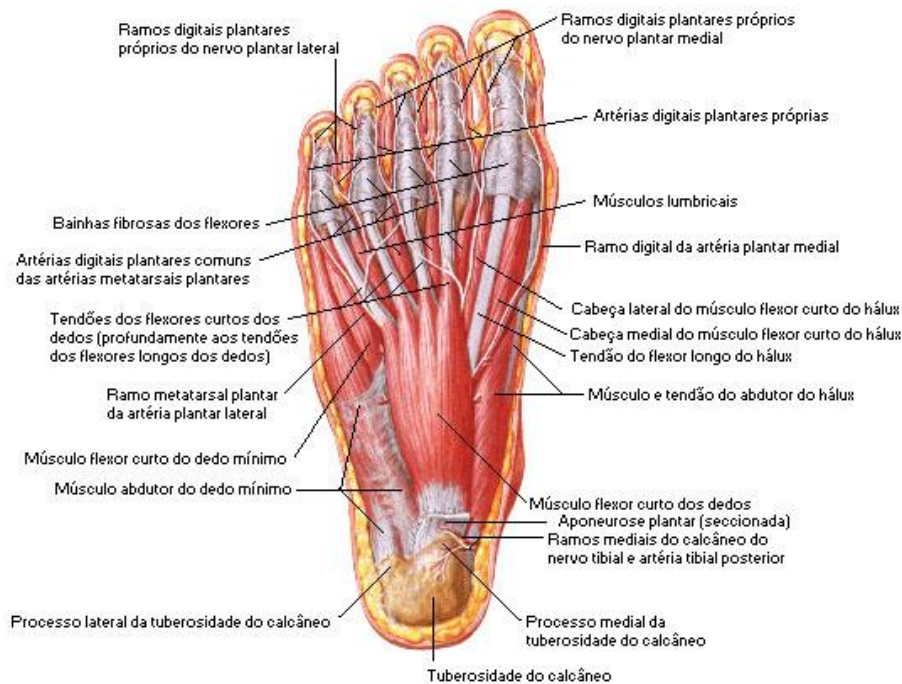
Inserções: calcâneo e falange proximal do dedo mínimo

Músculo abdutor do hálux

Inserções: calcâneo e falange proximal do hálux

Músculo flexor curto dos dedos

Inserções: calcâneo/aponeurose plantar e falanges médias do 2^o-5^o dedos



Fonte: NETTER, Frank H.. Atlas de Anatomia Humana. 2ed. Porto Alegre: Artmed, 2000.

Segunda camada

Músculo quadrado plantar

Inserções: calcâneo e tendão do m. flexor longo dos dedos

Músculos lumbricais

Inserções: tendões do m. flexor longo dos dedos e aponeuroses extensoras do 2^o-5^o dedos



Terceira camada

Músculo flexor curto do hálux

Inserções: tendão do m. tibial posterior/cuneiforme lateral e falange proximal do hálux

Músculo adutor do hálux

Inserções

Cabeça transversa: metatarsais III-V e falange proximal do hálux

Cabeça oblíqua: metatarsais II-V e falange proximal do hálux

Músculo flexor curto do dedo mínimo

Inserções: base do metatarsal V e falange proximal do dedo mínimo

Quarta camada

Músculos interósseos dorsais

Inserções: metatarsais adjacentes e falanges proximais do 2º-5º dedos

Músculos interósseos plantares

Inserções: metatarsais do 3º-5º dedos e falanges proximais dos 3º-5º dedos

