

ARTICULAÇÕES

Ombro

Cápsula articular

Ligamento coracoumeral

Ligamento coracoacromial

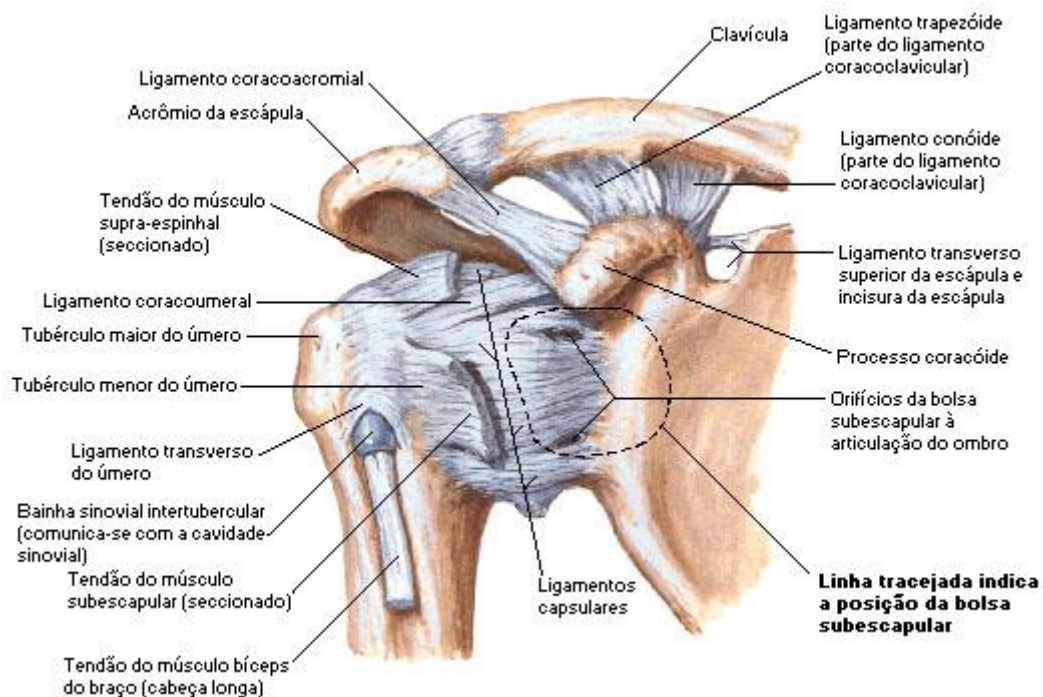
Ligamento acromioclavicular

Ligamento coracoclavicular (ligamento conoide, medial, e ligamento trapezoide, lateral)

Ligamento transverso superior da escápula

Ligamento transverso inferior da escápula

Vista anterior



Fonte: NETTER, Frank H.. Atlas de Anatomia Humana. 2ed. Porto Alegre: Artmed, 2000.

Cotovelo

Cápsula articular

Ligamento colateral radial (articula úmero e rádio)

Ligamento colateral ulnar (articula úmero e ulna)

Ligamento anular do rádio

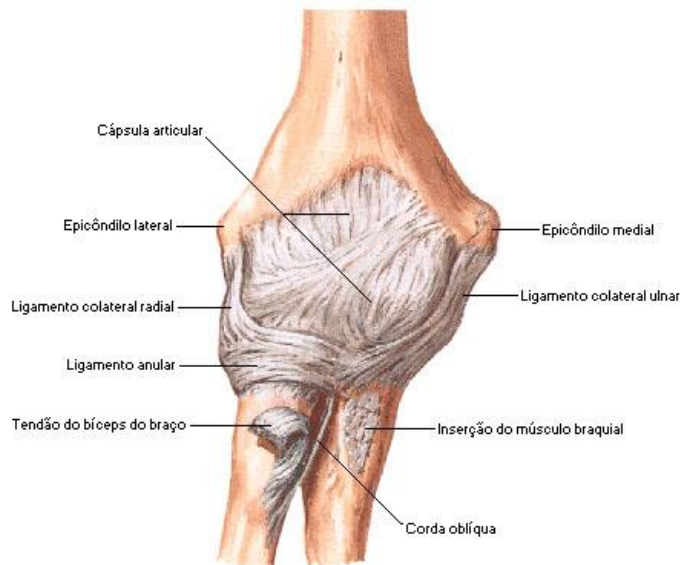Ligamento quadrado

Fonte: NETTER, Frank H.. Atlas de Anatomia Humana. 2ed. Porto Alegre: Artmed, 2000.

Fonte: NETTER, Frank H.. Atlas de Anatomia Humana. 2ed. Porto Alegre: Artmed, 2000.

Fonte: NETTER, Frank H.. Atlas de Anatomia Humana. 2ed. Porto Alegre: Artmed, 2000.





Fonte: NETTER, Frank H.. Atlas de Anatomia Humana. 2ed. Porto Alegre: Artmed, 2000.

Punho

Cápsula articular

Ligamento radiocarpal palmar

Ligamento radiocarpal dorsal

Ligamento colateral ulnar (articula ulna e piramidal/pisiforme)

Ligamento colateral radial (articula rádio e escafoide)

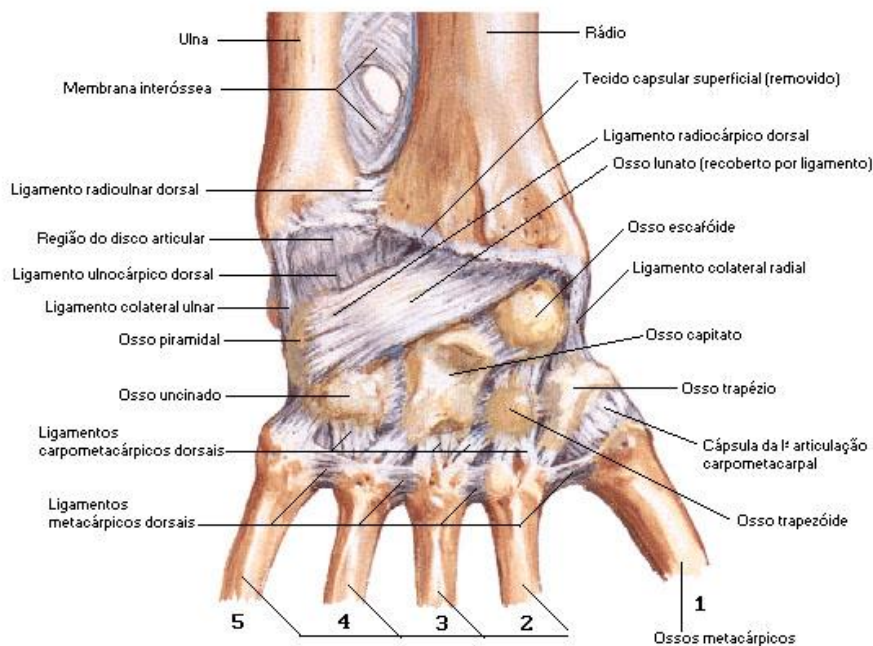
Ligamentos carpometacárpicos palmares

Ligamentos carpometacárpicos dorsais

Ligamentos metacarpais palmares

Ligamentos metacarpais dorsais

Vista dorsal



Fonte: NETTER, Frank H.. Atlas de Anatomia Humana. 2ed. Porto Alegre: Artmed, 2000.



